

„Implantate für die Ewigkeit?“

Was macht den langzeitigen Erfolg von Implantaten aus?

Was hält schon für die Ewigkeit? Diese Frage stellt sich jeder Zahnarzt besonders bei der Durchführung implantologischer Maßnahmen. Seitdem die Computernavigation Einzug in die Medizin hält, könnten diese Wünsche Wirklichkeit werden. Wir nutzen Computernavigationstechniken mit spezifischen Behandlungsstrategien, die auf die Perfektionierung von Zahnersatz und danach der Optimierung der biologischen Gewebe abzielen.

Dr. Dr. med. Steffen Hohl, Dr. Pia Hermanns/Buxtehude

■ Unter der Vorstellung, dass besonders am zahnlosen Kiefer die richtige Implantatposition schwierig zu bestimmen ist, reicht es nicht mehr aus, sich nur nach dem vorhandenen Knochenangebot zu orientieren. Vielmehr ist es wichtig, zuerst zu wissen, in welcher exakten dreidimensionalen Position der spätere Zahnersatz stehen soll. Dann erst wird mit der ExpertEase Software, der dreidimensionalen Computernavigation von DENTSPLY Friadent, geplant und millimetergenau die zukünftige Implantatposition bestimmt. Somit ist zu einem der gleichmäßig abgestützten Zahnersatz als auch ein ideales ästhetisches Ergebnis vorhersagbar. Die beiden weiteren Faktoren für den Langzeiterfolg von Implantaten sind das Hart- und das Weichgewebsmanagement. Wir wissen aus retrospektiven Studien, dass ein präimplantologischer Hart- und Weichgewebsaufbau nicht nur die natürlichsten Ergebnisse in der Implantologie liefert, sondern auch unabdingbar für ein langzeitstabiles Resultat ist.



Abb. 1: Scanprothesen für Ober- und Unterkiefer eines zahnlosen Patienten mit Bariumsulfat in den prothetisch zu ersetzenden Regionen. Die Scanprothesen sind interokklusal exakt 2 mm gesperrt, um diese Distanz im Artikulator reproduzieren zu können.

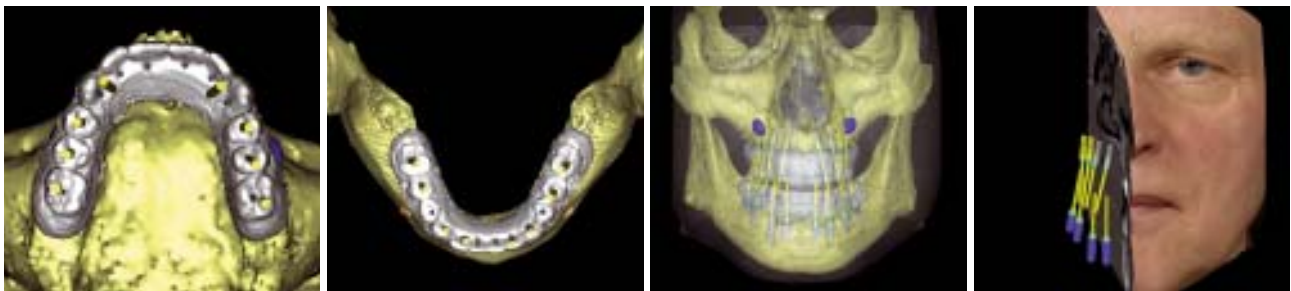


Abb. 2 a und b: Navigationsplanung der Implantatpositionen mit Ansicht der Scanprothese von okklusal. – **Abb. 3a und b:** Transparente Darstellung der Implantatpositionen am Schädel des Patienten.

Modellation der Hartgewebe

Im vorliegenden Fall wurde in Regio 021 weit vestibulär implantiert, wodurch der sichtbare Weichgewebefekt zustande kam. Diese Implantatposition ist weder ästhetisch noch funktionell optimal zu versorgen. Die Suprakonstruktion muss sich in den Zahnbogen eingliedern können und die mesiale und distale Papille muss ausgeformt werden. Um dies zu erreichen, wird zuerst das Implantat entfernt. Um periimplantär so wenig Knochen wie möglich zu entfernen, geschieht die Explantation mit einem Piezosurgery-Aufsatz. Der Knochendefekt wird mit einem Knochenblock aus dem Kieferwinkel augmentiert und mit Minischrauben fixiert. Zusätzlich wird als Resorptionsschutz FRIOS® Algipore® (DENTSPLY Friadent, Mannheim) aufgelagert. Das gesamte Augmentat wird mit einer Resodent-Membran abgedeckt. Das fehlende Weichgewebe wird mit einem connective tissue graft vom Gaumen zurückgewonnen. Durch ein ovate Pontic geformtes Provisorium wird das Weichgewebe für die spätere Implantatversorgung ausgeformt.

Ausformung der Weichgewebe

Bei der vorliegenden Patientin erfolgte mittels eines Reduction Guides eine Begradigung des Unterkiefers. Es wird ein ebenes Knochenplateau erreicht, sodass die Implantate in gleicher Höhe eingebracht werden können. Nach Freilegung der Implantate, Aufschrauben der Keramikabutments und adhäsiver Befestigung der Procera® Kappen wird die Gingiva so vernäht, dass wieder periimplantäre Papillen entstehen. Dies erfolgt mit engen Ma-

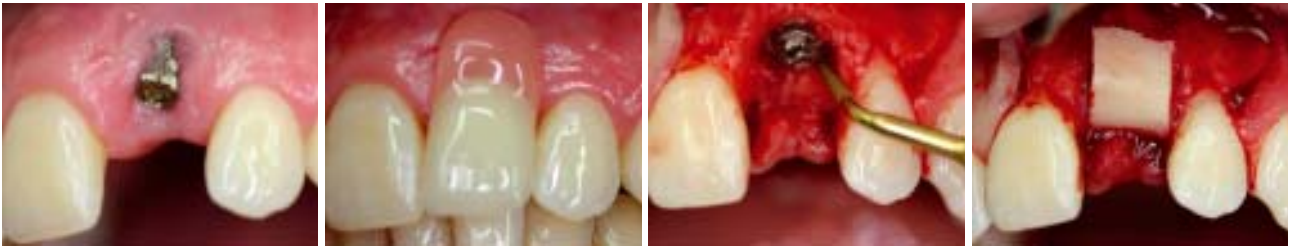

Abb. 4a und b: Weit nach vestibulär orientiertes Implantat und Versorgung mit Klammerprothese rechts. – **Abb. 5 und 6:** Atraumatische Explantation mittels Piezosurgery. Knochenblockaugmentat mit Entnahmestelle aus dem Kieferwinkel.

tratzennähten zwischen den einzelnen Procera® Kappen. Nach der Nahtentfernung kann zusätzlich mit interner Gingivektomie entstandenen Schmutznischen entgegengewirkt werden. Außerdem wird somit die Entstehung eines periimplantären Saumepithels stabil.

Ausformen der Attached Gingiva

Die Ästhetik im Frontzahnbereich wird bei der Patientin durch entzündetes, hyperplastisches Zahnfleisch hervorgerufen. Der dunkle sichtbare Kronenrand ist außerdem zu sehen. Der beherrdete Zahn musste entfernt werden. Um die vorhandenen Zahnfleischpapillen für die spätere Implantatversorgung zu erhalten, wurde sofort nach der Extraktion ein Provisorium eingegliedert. Hierfür wurde ein Kunststoff-Prothesenzahn an der Basis eiförmig zugeschliffen und mit einem Glasfaserband an den Nachbarzähnen fixiert.

Diskussion

Der Langzeiterfolg von Implantaten hat heutzutage viele Gesichter. Aufgrund der Erfahrung aus klinischen Studien der letzten Jahre haben sich drei wichtige Faktoren etabliert: die korrekte Implantatposition, das Gewebemanagement und Prognosefaktoren, wie das orale Keimspektrum des Patienten.

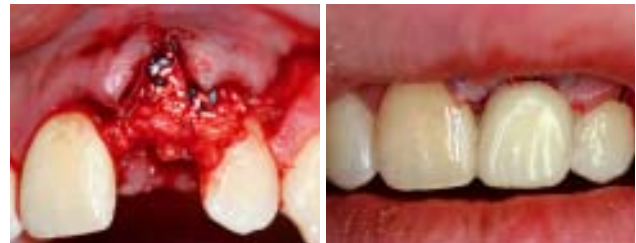

Abb. 7 und 8: Region 021 ist mit einem autologen Knochenblock augmentiert. Dieser ist mit Medicon Minischrauben fixiert. FRIOS® Algipore® ist als Resorptionsschutz aufgelagert. Die Abdeckung erfolgt mit einer Resodent®-Membran und abschließender krestaler Auflagerung von einem connective tissue graft vom Gaumen rechts. Eine neue provisorische Adhäsivbrücke (konfektionierter Prothesenzahn) mit Glasfaserbandverstärkung in situ.

Die navigierte Implantologie hat in den letzten Jahren eine immer größere Bedeutung gewonnen. Das neue Guided-Surgery-System ExpertEase mit Planungssoftware, speziellen Guides und einem innovativen Bohrsystem wird diesem Trend gerecht. Gerade bei einem zahnlosen Patienten ist die exakte und prothetisch wünschenswerte Implantatposition schwierig zu bestimmen. Der Chirurg richtet sich in der Regel nach dem besten Knochenangebot und der Prothetiker nach der Ästhetik im Zahnbogen. Eine Idealposition ist somit also schwierig oder gar unmöglich umzusetzen. Die Computernavigation mit der ExpertEase Software bietet mittels dreidimensionaler Planung eine schon vor Behandlungsbeginn genaue Vorstellung über das

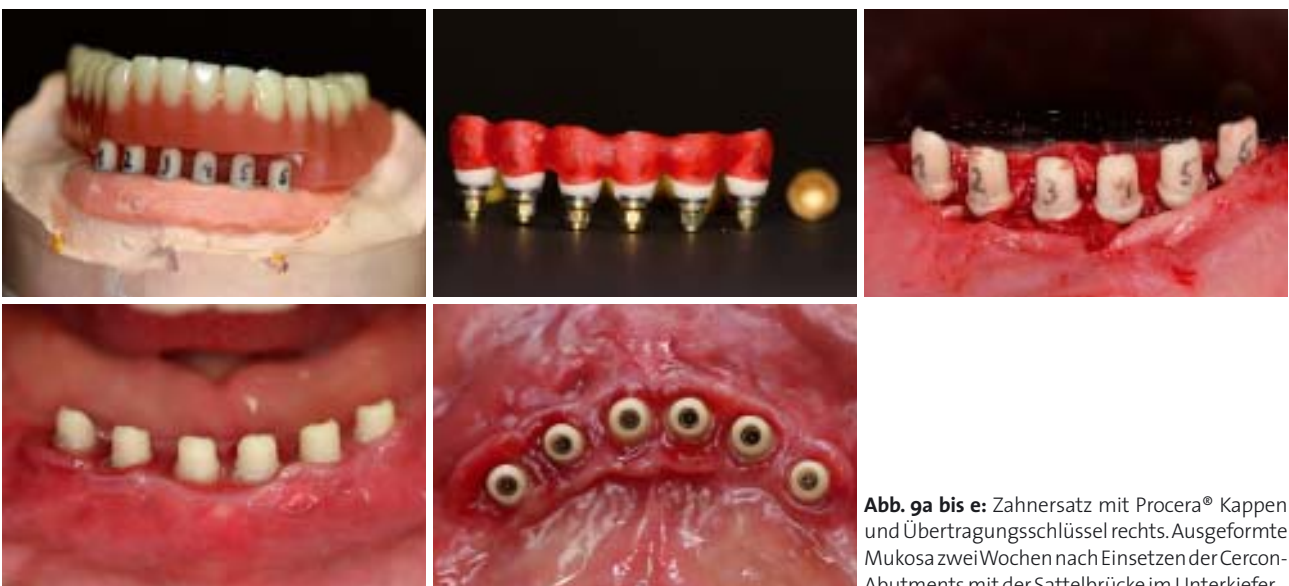


Abb. 9a bis e: Zahnersatz mit Procera® Kappen und Übertragungsschlüssel rechts. Ausgeformte Mukosa zwei Wochen nach Einsetzen der Cercon-Abutments mit der Sattelbrücke im Unterkiefer.

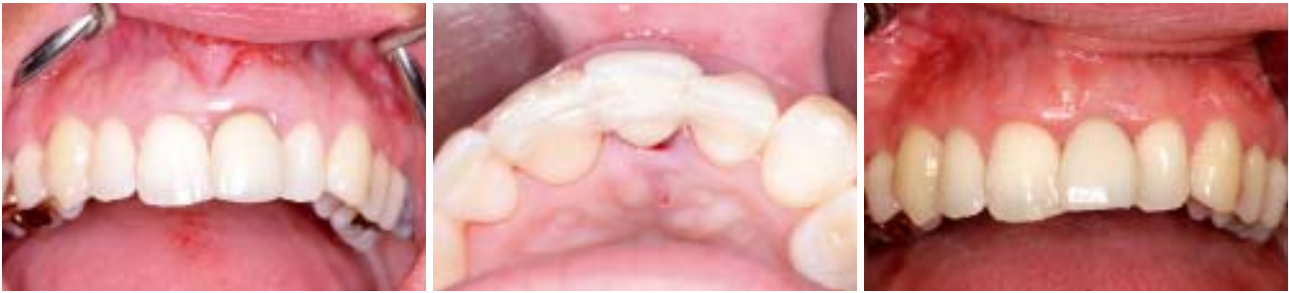

Abb. 10: Ausgangssituation mit verfärbtem Kronenrand und hyperplastischer Gingiva an Zahn 21. – **Abb. 11:** Provisorische Versorgung mit einem Ovate-Pontic ausgeformten Prothesenzahn mit Glasfaserverstärkung. – **Abb. 12:** Prothetische Versorgung mit Vollkeramikkrone drei Monate postoperativ.

zu erwartende Behandlungsergebnis. Somit werden die Vorstellungen und Wünsche zum einen aus prothetischer Sicht und zum anderen unter Berücksichtigung des idealen chirurgischen Vorgehens umgesetzt. Zunächst wird die Suprakonstruktion in Form einer Scanprothese hergestellt. Aufgrund dessen legt der Behandler dann in der 3-D-Planung die zukünftige Implantatposition fest. Des Weiteren sind mit computergestützter Navigation auch Augmentationsverfahren, wie Sinuslift, Knochenblocktransfer und Distractionen, genau zu planen. Sowohl die Position als auch das Volumen des Augmentates sind im dreidimensionalen Bild exakt zu ermitteln. Diese Planung hat auch den Vorteil, dass minimalinvasiv und wirtschaftlich gearbeitet wird, das heißt, es wird wirklich nur so wenig wie möglich aber so viel wie nötig Gewebe behandelt. Einheilzeiten von Implantaten können durch das beschriebene Vorgehen deutlich verkürzt werden.

Ein weiterer wichtiger Aspekt in der Implantatplanung ist das Gewebemanagement von Hart- und Weichgewebe. Die Ausformung und Remodellierung muss schon frühzeitig während der provisorischen Versorgung erfolgen. Wenn möglich, ist ein idealer Zeitpunkt direkt nach Extraktion eines Zahnes, ein Pontic-förmiges Provisorium einzusetzen. In nahezu allen Fällen liegt ein Weichgewebemangel vor. Dann ist es empfehlenswert, während der Einheilphase mit einem freien Schleimhauttransplantat aus dem Gaumen den Defekt zu decken. Nach guter Einheilung kann mit der Ausformung des Gewebes begonnen werden. Liegt ein Hartgewebedefekt vor, so ist der analoge Weg/Knochenblock weiterhin Goldstandard in der Augmentationstechnik. Als Resorptionsschutz kann zusätzlich Knochenersatzmaterial wie z.B. FRIOS® Algipore® aufgelagert werden.

Bei jeder durchzuführenden Behandlung ist es für den Behandler wichtig, die Prognose einschätzen zu können. Gerade bei großen Versorgung, die einen erheblichen Planungsaufwand mit sich bringen, müssen Risikofaktoren besonders gut abgewogen werden. Erstmal sollte festgestellt werden, ob der Patient an einer Parodontitis erkrankt ist, und wenn ja, in welchen Ausmaße. Bei aggressiver und therapieresistenter Parodontitis sollte ein 11er Keimtest durchgeführt werden. Aufgrund dessen kann bei Bedarf gezielt Antibiose eingesetzt werden. Vor allem bei Rauchern ist aufgrund klinischer Studien ein Gentest (IL-1 Genpolymorphismus) zwingend nötig. Das Zusammenspiel der beiden Risikofaktoren Rauchen und Interleukin-1-Genpolymorphismus-positiv hat of-

fensichtlich einen schlechten Prognosecharakter hinsichtlich der Lebensdauer von Implantaten.

Abschließend fassen wir zusammen, dass durch computernavigierter Implantatpositionierung und Rehabilitation der Hart- und Weichgewebe eine lebenslange Haltbarkeit von Implantaten möglich ist. Wir empfehlen die Berücksichtigung der parodontalen Situation und die präimplantologische Diagnostik in Bezug auf Keimspektrum und Genpolymorphismus vor jeder Implantatbehandlung.

Zusammenfassung

Der Langzeiterfolg von Implantaten wird maßgeblich von drei patientenunabhängigen Faktoren bestimmt. Zunächst spielt die optimale Implantatposition die wichtigste Rolle hinsichtlich einer langfristigen Funktion des Zahnersatzes. Hierbei lässt sich mithilfe der modernen Computernavigation die zukünftige Implantatposition genau auf den späteren Zahnersatz abstimmen. Die klinische Umsetzung der navigierten Chirurgie erfolgt heutzutage aufgrund präimplantologischer Computerplanung und intraoperativer Schablonentechnik.

Des Weiteren sollte die Verbesserung der Gewebesituation in Bezug auf Knochen und umgebendes Weichgewebe vor einer Implantattherapie erwogen werden. Vor allem aus ästhetischen Gründen wird dem Verhältnis Kronenlänge zur Implantatlänge zunehmend Aufmerksamkeit geschenkt. Hier gilt auch bei modernen Implantaten der Grundsatz, dass die Kronenlänge idealerweise nicht die Implantatlänge mehr als 30 % überschreiten sollte.

Die klinischen Beobachtungen von Parodontopathien haben eindeutig die Wertigkeit von Keimanalysen und Gentests unter Beweis gestellt. Dies hat durchaus praktische Bedeutung für die Implantologie der Zukunft.

Wir empfehlen vor umfangreichen Implantattherapien und in jedem Fall von Explantation, eine Keimanalyse in Form eines 11er-Tests und die Durchführung eines Gentests (Interleukin-Genpolymorphismus).

Der Langzeiterfolg von Implantaten scheint planbar. ■

■ KONTAKT

Dr. Dr. med. Steffen Hohl & Kollegen

Computernavigation, Implantologie, Parodontologie
Estetalstr. 1, 21614 Buxtehude

Web: www.dr-hohl.de