

Bone Harvesting leicht gemacht

Eine Falldarstellung zur Knochengewinnung in der Implantologie

Methoden zur Bereitstellung von Knochen für chirurgische Augmentationen gibt es mittlerweile etliche. Umfangreiche klinische Erfahrungen haben es ermöglicht, ein Verfahren zu entwickeln, mit dem auf schmerzarme Weise mehr Spongiosa gewonnen werden kann.

Dr. Dr. Steffen Hohl/Buxtehude, Dr. Anne Sophie Brandt Petersen/Tonder, Dänemark

■ Die Verwendung körpereigenen Knochens zum Aufbau von Defekten – eine mittlerweile gängige Methode in der (Zahn-)Medizin. Man bezeichnet dieses Vorgehen als autologe Knochentransplantation. Beim autologen Knochentransfer findet die Knochenentnahme bekanntlich am selben Organismus statt wie die Knocheneinlagerung. Die körpereigenen Knochenzellen besitzen die größte Potenz zur Knochenneubildung und gelten als Goldstandard in der oralen Augmentationschirurgie. Zu den Spenderregionen zählen der Tuber maxillae, der Retromolarenbereich, die Kinnregion, der Beckenkamm bzw. Rippen oder das Schienbein. Die Gewinnung in erforderlicher Menge ist manchmal aufwendig (größere chirurgische Eingriffe, stationärer Aufenthalt) und mit gewissen Problemen behaftet, besonders dann, wenn er aus mundhöhlenfernen Regionen (z.B. Beckenkamm) stammt. Die beste Akzeptanz bei Patienten hat die Entnahme von autologen Knochen aus dem Retromolarenbereich. Besonders in der Implantologie sind in mehr als 75 % aller

Fälle laterale Augmentationen nötig. Diese augmentativen Maßnahmen erfordern meistens geringe Knochen volumina von weniger als 0,3 mg. Wenn intraoperativ die Entscheidung getroffen wird, dass eigener Knochen des Patienten entnommen werden muss, stellt sich in der Regel die Frage: „Aus welcher Region wird Knochen entnommen und wie kann er schnell gewonnen werden?“ In mehr als 70 % der Fälle wurde hier die retromolare Region gewählt und daraus anschließend Knochenblöcke entnommen.

Ein Beispiel aus der Praxis

Ein 36-jähriger Patient wünschte sich zur Wiederherstellung der Frontzahnästhetik, dass die Zahnlücken in den Regionen 031 und 041 implantologisch versorgt werden. Es stellt sich in dieser Situation allerdings die Frage, ob die Implantationen und die nötige Augmentation des krestalen Kiefers synchron erfolgen können. Ge-

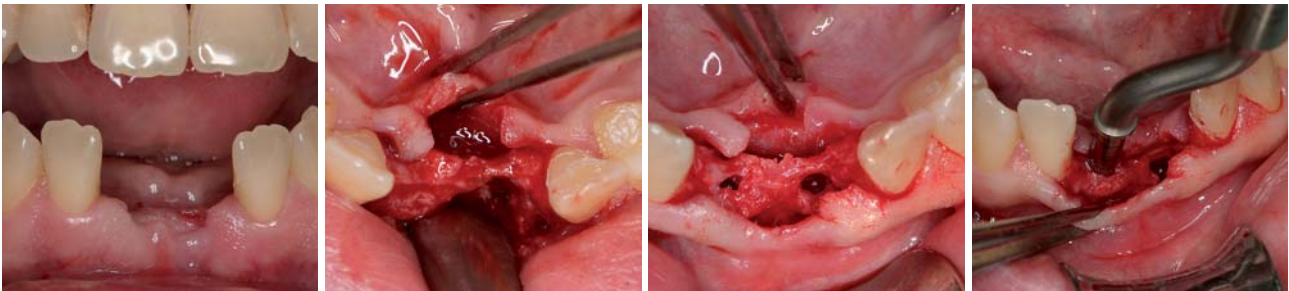


Abb. 1: Ausgangssituation in Regio 031 und 041. Es handelt sich um einen Zustand drei Monate nach Entfernung der Zähne 31 und 41. In Regio 041 ist die vestibuläre Lamelle komplett kollabiert. – **Abb. 2:** Deutlich sichtbarer dreiwandiger Knochendefekt in Regio 031 vestibulär. – **Abb. 3:** Nach Bohrung des Implantatschachtes zeigt sich Regio 031 deutlich atrophiert. – **Abb. 4:** Mittels Kondensatoren werden die Implantatschächte aufgedehnt und der periimplantäre Knochen kondensiert.

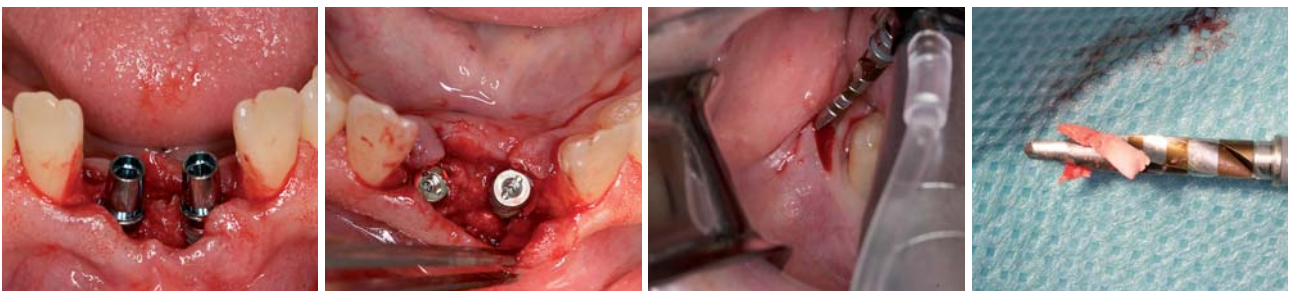


Abb. 5: Implantatinsertionen in den Regionen 031 und 041. In Regio 031 ist ersichtlich, dass eine vestibuläre Augmentation erfolgen muss. – **Abb. 6:** Der Implantatkörper in Regio 031 muss vestibulär zu ca. zwei Drittel seiner Oberfläche mit autologem Knochen umlagert werden. – **Abb. 7:** Ein konventioneller Implantatbohrer wird durch die Stichinzision direkt im Bereich der Linea obliqua zur Bohrung eingesetzt. Ein „two Spade drill“ ist hervorragend geeignet zur Knochengewinnung. – **Abb. 8:** Knochengewinn durch einfache Schaftbohrung mit dem konventionellen „two Spade drill“.

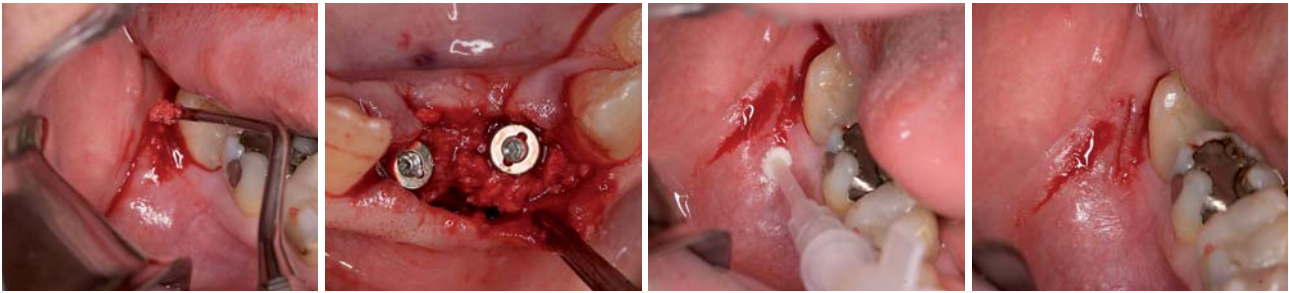


Abb. 9: Zusätzliche Knochengewinnung durch Aushöhlen der Schaftlochbohrung in der Linea obliqua mit dem Excavator. – **Abb. 10:** Implantate und autologe Knochenaugmentationen in situ. Um dieses Ergebnis zu erzielen, war lediglich eine Bohrung retromolar nötig! – **Abb. 11 und 12:** Die Stichinzision der retromolaren Entnahmeregion wird mit Cyanoacrylat verklebt. Hierdurch entsteht für den Patienten nur ein mikroskopisch kleiner Entnahmedefekt.

plant wurde für den Patienten die Anlagerung von autologem Knochen, vorwiegend in Regio 031 vestibulär. Als Spenderareal kam hierfür die rechte Retromolarregion bzw. der rechte Tuberbereich infrage. Dem Patienten konnte präoperativ zugesichert werden, dass ein Entnahmedefekt zur Knochengewinnung nur mit geringer Beschwerdesymptomatik einhergehen würde.

Intraoperativ wurde zunächst mit der krestalen Schnittführung im Bereich 031 und 041 begonnen. Nach Bildung eines minimalinvasiven Mukoperiostlappens zeigte sich besonders die Region 031 stark von vestibulärer Seite atrophiert. Es wurden zunächst die Implantatbohrungen angelegt und mittels Bone Condenser die Bohrschäfte erweitert bzw. der periimplantäre Knochen kondensiert. Anschließend wurden die Implantatkörper inseriert. In Regio 031 zeigte sich das Implantat an der vestibulären Seite zu zwei Drittel exponiert. Beide Implantate waren primär stabil. Nach Abmessung des fehlenden Knochenvolumens wurde retromolar rechts eine Stichinzision durchgeführt, dann im Anschluss ein konventioneller Implantatbohrer durch die Schleimhautdecke geführt und exakt 9 mm tief gebohrt. Beim Zurückziehen des Bohrers konnte bereits Knochenmehl aserviert werden. Zusätzlich wurde mit einem Miniexcavator weiterer spongiöser Knochen gewonnen.

Der Transplantatknochen konnte in idealer Art und Weise an die Implantatkörper angelagert werden. Abschließend wurde eine dünne Kollagenmembran zur vollständigen Abdeckung aufgebracht und die Weichgewebsdefekte mit resorbierbaren Materialien verschlossen. Die Verklebung der retromolaren Stichinzision erfolgte mit Cyanoacrylat. In Regio 031/041 wurde der Wundverschluss mittels resorbierbarem Nahtmaterial und horizontalen Matratzennähten durchgeführt.

Abschließend konnte als provisorische Restauration ein Marylandprovisorium eingeklebt werden, das zusätzlich für eine schöne Weichgewebstabilisierung sorgte. Eine final durchgeführte digitale Volumentomografie (DVT) half, um den Entnahmedefekt zu evaluieren und das augmentative Ergebnis zu dokumentieren.

Zusammenfassung

Die autologe Knochen transplantation stellt den Goldstandard in der oralen Augmentationschirurgie dar, wobei die intraoralen Spenderregionen am häufigsten genutzt werden. Die Entnahmemorbidität ist von den jeweiligen Regionen und der Defektgröße abhängig. Während der letzten Jahre hat sich besonders die Knochengewinnung im Kieferwinkel etabliert, da hier die Entnahmemorbidität in Relation zu den anderen Regionen am geringsten ist. Bisher existierte keine Technik zum „Bone Harvesting“, die für den Patienten fast unmerkliche Entnahmedefekte hinterlässt.

Während Implantatoperationen wird oft die Entscheidung zur Knochengewinnung erst nach der Exposition der zukünftigen Implantatregion getroffen. Dann muss die autologe Knochengewinnung schnell und sicher erfolgen. Des Weiteren ist hierbei das Bestreben, dem Patienten einen Entnahmedefekt mit geringen intra- bzw. postoperativen Schmerzen beizubringen.

In der Mehrzahl aller Fälle zeigt sich erst intraoperativ, dass eine geringe Menge autologer Knochen zur Augmentation benötigt wird. Bei der intraoralen Knochengewinnung werden dann autologe Knochenvolumen von weniger als 1 ml gewonnen. Aufgrund der klinischen Studien der Autoren können mit der gezeigten

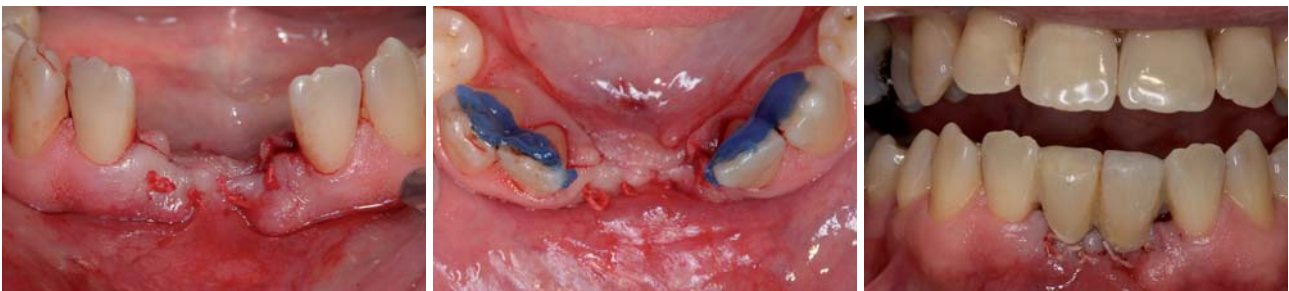

Abb. 13 und 14: Mit resorbierbarem Nahtmaterial wird das Weichgewebe in der Implantatregion verschlossen. Die Nachbarzähne 43, 42, 32 und 33 werden lingual angeätzt. – **Abb. 15:** Eingliederung eines Marylandprovisoriums direkt nach dem augmentativ-implantologischen Eingriff.

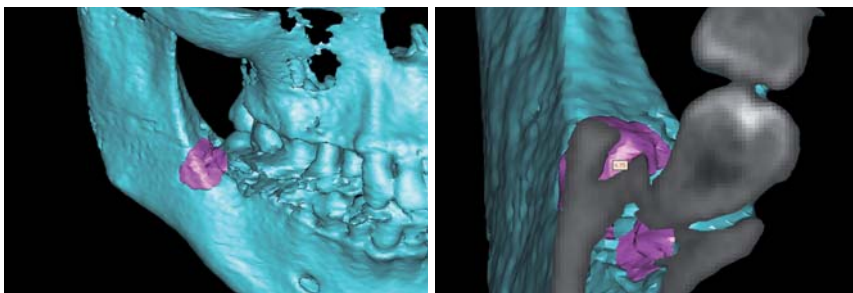


Abb. 16 und 17: DVT vom Entnahmedefekt.

Methode Spongiosavolumina von bis zu 2 ml erzielt werden. Die hierbei entstehenden Defekte waren alle für die Patienten kaum oder nur mit geringer Schmerzempfindung verbunden. Da wir uns für unsere Patienten eine Operationsmethode wünschen, die mit möglichst geringen Unannehmlichkeiten einhergeht, sind minimalinvasive Vorgehensweisen das Mittel der Wahl. Die dargestellte neue Methode begeistert durch ihren minimaltraumatischen und einfachen Charakter. Gerade für Augmentationsplanungen mit Volumina bis 2 ml eigenem Knochen ist die gezeigte Vorgehensweise ideal. Sicherlich sind auch größere Volumina zu erreichen. Hierfür wäre dann mehr als eine einzelne Bohrung nötig. Unter Verwendung von Klebertechniken kann das Weichgewebe dezent und für die Patienten unmerklich verschlossen werden. Das hier angewendete Cyanoacrylat löst sich innerhalb von

fünf bis sieben Tagen post operationem vollständig auf.

Durch die Anwendung moderner 3-D-Diagnostik (DVT) lassen sich minimalinvasive Verfahren in der Implantologie perfekt planen und durchführen. Im hier dargestellten Fall wurde nach der Knochenentnahme eine digitale Volumentomografie durchgeführt, um die minimale Ausdehnung des Entnahmedefektes zu dokumentieren. Ebenfalls ist anhand der postoperativen DVT-Diagnostik zu erkennen, dass die angewendete Methode mit weitem Abstand zu sensiblen Strukturen eine ausreichende Knochengewinnung zulässt. Die Autoren wenden die dargestellte „Bone Harvesting“-Methode bereits erfolgreich seit mehr als fünf Jahren an und haben in dieser Zeit noch keine Strukturverletzungen mit bleibenden Beschwerden bei ihren Patienten festgestellt. ■

■ KONTAKT

Dr. Dr. Steffen Hohl

DIC Dental Implant Competence

Estetalstr. 1, 21614 Buxtehude

Web: www.dr-hohl.de

ANZEIGE

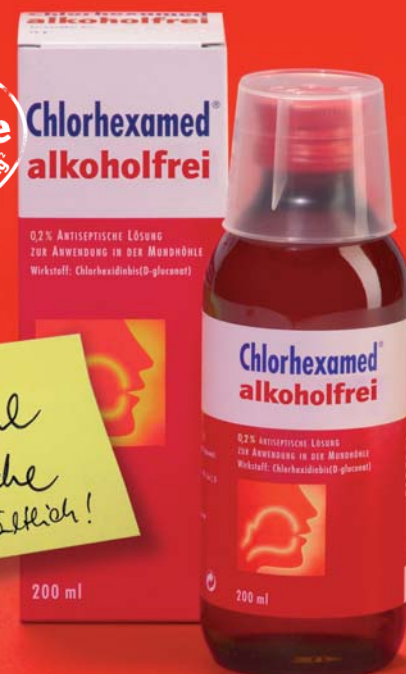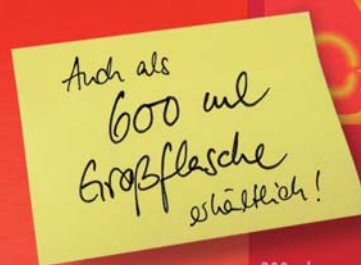Sie haben Standards. Wir auch!

Chlorhexamed® alkoholfrei

- Zugelassenes Arzneimittel
- 0,2 % Chlorhexidindigluconat
- Äquivalente klinische Wirksamkeit gegenüber unserem Gold-Standard Chlorhexamed® FORTE 0,2 %, belegt in einer klinischen Studie bei Prof. Schlagenhaut, Universität Würzburg¹

Vertrauen Sie Chlorhexamed®!

Bekämpft schnell die Entzündungsursachen im ganzen Mundraum.



¹ Klinische 4-Tages-Plaque-Aufwuchs-Studie an der Universität Würzburg durch die Gruppe von Prof. Dr. Ulrich Schlagenhaut (gsk data on file).

² Quelle: TNS, November 2008.

Chlorhexamed® alkoholfrei. Wirkstoff: Chlorhexidinbis(D-gluconat). **Zusammensetzung:** 100 ml Lösung enthalten 0,2 g Chlorhexidinbis(D-gluconat) sowie Pfefferminzaroma, Macrogolglycerolhydroxystearat (Ph. Eur.), Glycerol, Sorbitol-Lösung 70% (nicht kristallisierend) (Ph. Eur.), gereinigtes Wasser. **Anwendungsgebiete:** Chlorhexamed® alkoholfrei wird angewendet zur vorübergehenden unterstützenden Behandlung bei Zahnfleischentzündungen (Gingivitis) und nach parodontalchirurgischen Eingriffen. **Gegenanzeigen:** Chlorhexamed® alkoholfrei darf bei schlecht durchblutetem Gewebe und Patienten mit Überempfindlichkeitsreaktionen gegenüber Chlorhexidinbis(D-gluconat) oder einem der sonstigen Bestandteile des Präparates nicht angewendet werden. Bei erosiv-desquamativen Veränderungen der Mundschleimhaut, bei Wunden und Ulzerationen sollte Chlorhexamed® alkoholfrei nicht angewendet werden. **Nebenwirkungen:** Selten treten Überempfindlichkeitsreaktionen gegen Chlorhexidin auf. In Einzelfällen wurden auch schwerwiegende allergische Reaktionen nach lokaler Anwendung von Chlorhexidin beschrieben. In Einzelfällen treten reversible desquamative Veränderungen der Mukosa (bestimmte Mundschleimhautveränderungen) und eine reversible Parotis-(Ohrspeicheldrüsen-)schwellung auf. Bei Beginn der Behandlung kann ein brennendes Gefühl auf der Zunge auftreten. Es können eine Beeinträchtigung des Geschmackempfindens und ein Taubheitsgefühl der Zunge auftreten. Diese Erscheinungen sind nach Beendigung der Anwendung von Chlorhexamed® alkoholfrei reversibel. Verfärbungen der Zahnhartgewebe, von Restaurationen (dies sind u. a. Füllungen) und der Zungenpapillen (Resultat ist die so genannte Haarzunge) können auftreten. Diese Erscheinungen sind ebenfalls reversibel, und zum Teil kann ihnen durch sachgemäße Anwendung entsprechend der Dosierungsanleitung vorgebeugt werden. Bei Vollprothesen empfiehlt sich ein Spezialreiniger. **Pharmazeutisches Unternehmen:** GlaxoSmithKline Consumer Healthcare GmbH & Co. KG, D-77815 Bühl

**Chlorhexamed®
alkoholfrei**